

РЕНТГЕНОЛОГИЯ

Роль методов визуализации органов грудной клетки в ведении пациентов во время пандемии COVID-19: Международное согласованное заявление Общества Флейшнера

Geoffrey D. Rubin, Department of Radiology, Duke University School of Medicine, Durham North Carolina	Christopher J. Ryerson, Department of Medicine, University of British Columbia, Vancouver, Canada
Linda B. Haramati, Department of Radiology, Montefiore Medical Center, Albert Einstein College of Medicine, Bronx, NY	Nicola Sverzellati, Scienze Radiologiche, Department of Medicine and Surgery, University of Parma, Parma Italy
Jeffrey P. Kanne, Department of Radiology, University of Wisconsin School of Medicine and Public Health, Madison, Wisconsin	Suhail Raoof, Division of Pulmonary, Critical Care & Sleep Medicine, Lenox Hill Hospital, New York, New York
Neil W. Schluger, Division of Pulmonary, Allergy and Critical Care Medicine, Columbia University Irving Medical Center, New York	Annalisa Volpi, 1st Anesthesia and Intensive Care Unit, University Hospital of Parma, Parma, Italy
Jae-Joon Yim, Division of Pulmonary and Critical Medicine, Seoul National University College of Medicine, Seoul, South Korea	Ian B. K. Martin, Department of Emergency Medicine The Medical College of Wisconsin School of Medicine, Milwaukee, WI
Deverick J. Anderson, Director, Duke Center for Antimicrobial Stewardship and Infection Prevention, Duke University Medical Center, Durham, NC	Christina Kong, Medical Director of Pathology and Clinical Laboratory Medicine, Stanford University Medical Center, Stanford, California
Talissa Altes, Department of Radiology, University of Missouri, Columbia, Missouri	Andrew Bush, Department of Paediatrics and Paediatric Respiriology, Royal Brompton Hospital, London, United Kingdom
Sujal R. Desai, Department of Radiology, Royal Brompton & Harefield NHS Foundation Trust, London AND National Heart and Lung Institute, Imperial College, London, United Kingdom	Jonathan Goldin, Department of Radiology, David Geffen School of Medicine at University of California Los Angeles
Jin Mo Goo, Department of Radiology, Seoul National University College of Medicine, Seoul, South Korea	Marc Humbert, Department of Respiratory and Intensive Care Medicine, Université Paris-Saclay, Hôpital Bicêtre, Le Kremlin-Bicêtre, France
Yoshikazu Inoue, Department of Pathology, National Hospital Organization Kinki-Chuo Chest Medical Center, Osaka, Japan	Hans-Ulrich Kauczor, Diagnostic and Interventional Radiology, University Hospital Heidelberg, Germany
Fengming Luo, Department of Pulmonary and Critical Care Medicine, West China Hospital, Sichuan University, China	Peter J. Mazzone, Respiratory Institute, Cleveland Clinic, Cleveland, Ohio
Mathias Prokop, Department of Radiology and Nuclear Medicine, Radboud University Medical Center, Nijmegen, the Netherlands	Martine Remy-Jardin, Department of Thoracic Imaging - Hospital Calmette, University Centre of Lille. Lille, France
Luca Richeldi, Division of Pulmonary Medicine, Università Cattolica del Sacro Cuore, Rome, Italy	Cornelia M. Schaefer-Prokop, Department of Radiology and Nuclear Medicine, Meander Medical Centre, Amersfoort, the Netherlands
Noriyuki Tomiyama, Department of Radiology, Osaka University Graduate School of Medicine, Osaka, Japan	Athol U. Wells, Department of Pulmonary Medicine, Royal Brompton Hospital, London, United Kingdom
Ann N. Leung, Department of Radiology, Stanford University School of Medicine, Stanford, California	

Адрес для направления корреспонденции: G.D.R., Department of Radiology, Duke University School of Medicine, Box 3808 DUMC, Durham, NC 27710 (эл. почта: grubin@duke.edu).

Основные положения

- Методы визуализации не показаны пациентам с подозрением на COVID-19 и клиническими проявлениями заболевания легкого течения, кроме случаев с риском прогрессирования заболевания.
- Методы визуализации показаны пациентам с COVID-19 с нарушением функции дыхания.
- В условиях ограниченности ресурсов методы визуализации показаны с целью медицинской сортировки пациентов с подозрением на COVID-19, у которых имеются клинические проявления среднетяжелого или тяжелого течения и высокая претестовая вероятность заболевания.

Тип статьи: Специальный доклад

Аннотация

Пандемия COVID-19 с более чем 900 000 подтвержденными случаями заболевания во всем мире, приведшая к 50 000 смертей за первые три месяца 2020 года, стала беспрецедентным кризисом системы здравоохранения. Заболевание COVID-19 распространялось неоднородно, в результате чего в некоторых регионах наблюдается его спорадическая передача (завозные случаи) с относительно небольшим количеством госпитализированных больных COVID-19, а другие регионы характеризуются местной передачей (внутри сообщества), которая ведет к ошеломляющему числу тяжелых случаев. В этих регионах оказание медицинских услуг нарушено и поставлено под угрозу ограниченностью критических ресурсов для диагностических исследований, больничных койко-мест, аппаратов искусственной вентиляции легких, а также медицинских работников, которые заболели вирусной инфекцией в условиях усугубленных нехваткой средств индивидуальной защиты. В то время как случаи заболевания легкого течения схожи с распространенными вирусными инфекциями верхних дыхательных путей, по мере прогрессирования болезни нарушения дыхания становятся главным источником осложнений и смертности. Изображения органов грудной клетки, полученные с помощью рентгенографии органов грудной клетки (рентгенографии ОГК) и компьютерной томографии (КТ), являются ключевыми инструментами в диагностике и лечении заболеваний легких, однако их роль в ведении пациентов с COVID-19 не рассматривалась в многопараметрическом контексте с учетом переменных в виде тяжести заболевания органов дыхания, претестовой вероятности, факторов риска прогрессирования заболевания, а также ограниченности критических ресурсов. Чтобы устранить этот пробел, мультидисциплинарная рабочая группа экспертов, состоящая, главным образом, из рентгенологов и пульмонологов из 10 стран, имеющих опыт ведения пациентов с COVID-19 в различных условиях оказания медицинской помощи, провела оценку полезности визуализирующих методов исследования в рамках трех возможных сценариев, подразумевающих различные факторы риска, общественные условия и ограничения ресурсов. Четырнадцать ключевых вопросов, соответствующих 11 точкам принятия решений в рамках трех сценариев и трех дополнительных клинических ситуаций, были оценены рабочей группой экспертов, исходя из ожидаемой значимости информации, которую, как предполагается, могут обеспечить методы визуализации. Результаты были обобщены, сформулированы пять основных и три дополнительные рекомендации, призванные служить указаниями для практикующих врачей по использованию рентгенографии ОГК и КТ при ведении больных COVID-19.

Примечание редактора: Данная статья одновременно публикуется в журнале *Chest*.

© 2020 RSNA; Американская коллегия специалистов в области торакальной медицины, опубликовано издательством Elsevier Inc.

11 марта 2020 года Всемирная организация здравоохранения (ВОЗ) официально охарактеризовала быстрое глобальное распространение коронавирусной инфекции 2019 года (COVID-19) как пандемию и призвала к экстренным международным мерам по четырем основным направлениям: обеспечение и сохранение готовности; выявление, защита и лечение больных; предупреждение передачи инфекции; а также поиск инновационных решений и изучение проблемы (1). На момент написания доклада (1 апреля 2020 года) было зарегистрировано более 900 000 подтвержденных случаев COVID-19 и около 50 000 смертей в 205 странах мира, причем большая часть случаев сконцентрирована в 4 государствах: Соединенных Штатах Америки, Италии, Испании и Китае (2, 3). В связи с тем, что в настоящее время во многих странах на нескольких континентах выявляется стойкая передача вируса внутри сообщества, цель ВОЗ в области общественного здравоохранения поменялась со сдерживания распространения инфекции на смягчение последствий воздействия пандемии. Таким образом, в настоящее время стратегии сосредоточены на усилиях по снижению заболеваемости, осложнений и смертности от COVID-19 с помощью разрыва цепи передачи инфекции от человека к человеку посредством социального дистанцирования и введения карантина.

Диагностические исследования

Раннему выявлению и сдерживанию распространения инфекции, вызванной новым коронавирусом SARS-CoV2, препятствовала необходимость разработки, налаживания массового производства и широкого охвата требующегося молекулярно-диагностического теста – метода полимеразной цепной реакции с обратной транскриптазой в режиме реального времени (ПЦР-ОТ). Ранние сообщения об эффективности применения теста во время вспышки в городе Ухань показали различную чувствительность, которая варьировала от 37% до 71% (4, 5). Пока лабораторные оценки эффективности теста ПЦР-ОТ демонстрируют высокую аналитическую чувствительность и почти идеальную специфичность в отсутствии ошибочной идентификации других коронавирусов или распространенных патогенов, вызывающих респираторные заболевания, на чувствительность теста в условиях клинической практики может отрицательно влиять ряд различных параметров, включая адекватность пробы, тип образца, обращение с образцом, а также стадия инфекционного процесса на момент получения образца (Рекомендации по диагностике *in vitro* Центров по контролю и профилактике заболеваний (CDC) США) (6, 7). О ложноотрицательных результатах ПЦР-ОТ сообщалось у пациентов с признаками COVID-19 на снимках КТ, у которых при серийном взятии образцов, в конечном итоге, обнаруживались положительные результаты (8). Ограничение возможностей тестирования вследствие недостаточных количеств наборов для взятия образцов, поставок лабораторных тестов и оборудования для проведения тестирования препятствовало раннему широкомасштабному тестированию и, как полагают, способствовало быстрой и неконтролируемой передаче инфекции внутри сообщества людьми с неустановленным наличием вируса с более легкими, ограниченными симптомами или вообще без них (9, 10). Например, КТ-скрининг 82 лиц с круизного лайнера «Diamond Princess» с подтвержденным COVID-19 без симптомов заболевания показал наличие пневмонии у 54% (11).

Логистика проведения визуализирующих исследований во время пандемии

Предоставление диагностических услуг в виде визуализирующих методов исследования большому количеству пациентов с подозрением или подтвержденным диагнозом COVID-19 во время вспышки может быть сопряжено с трудностями, поскольку каждое исследование удлиняется и усложняется необходимостью строгого соблюдения протоколов санитарно-эпидемического режима, призванных свести к минимуму риск передачи инфекции и защитить медицинский персонал (12). Основными путями распространения SARS-CoV2 в отделениях лучевой диагностики считается передача воздушно-капельным путем, сопровождаемая загрязнением поверхностей; все пациенты, которым проводятся визуализирующие исследования, должны быть в маске и обследоваться с использованием специализированного оборудования, которое очищается и дезинфицируется после контакта с каждым пациентом (13). Хотя рекомендации по средствам индивидуальной защиты (СИЗ) в разных странах различаются, действующие руководящие принципы Центров по контролю и профилактике заболеваний (CDC) рекомендуют персоналу подразделений лучевой диагностики ношение масок, защитных очков или защитных экранов для лица, перчаток и защитных халатов. В странах с более строгими протоколами СИЗ могут добавляться хирургические шапочки и бахилы, в то время как в некоторых странах с менее требовательными

протоколами СИЗ ношение хирургических масок и защитных очков или защитных экранов для лица может носить рекомендательный характер (14). Дополнительные меры предосторожности требуются в особых ситуациях, в которых более вероятно формирование аэрозоля, в том числе в случаях пациентов, находящихся на неинвазивной вентиляции легких, во время интубации или экстубации, в ходе выполнения бронхоскопии или проведения небулайзерной терапии. В некоторых больницах с целью дополнительного снижения вероятности распространения инфекции использовались портативные установки для визуализирующих методов исследования, в том числе получения изображений у пациентов, находящихся за стеклянными перегородками.

Составленное с мультидисциплинарной и международной перспективой, настоящее заключение Общества Флейшнера предназначено для предоставления специфики применения визуализирующих методов исследования при непосредственном ведении пациентов во время пандемии COVID-19 в различных условиях медицинской деятельности, в разные фазы эпидемической вспышки, а также в условиях различной доступности критических ресурсов. Настоящий документ построен вокруг трех клинических сценариев и трех дополнительных ситуаций, при которых в рамках клинической оценки пациента с возможной инфекцией COVID-19 часто подразумевается использование визуализирующих методов исследования органов грудной клетки. Комитет избрал представить данный документ как согласованное заключение, а не рекомендации, учитывая ограниченную доказательную базу и срочную необходимость указаний по данной теме для медицинского сообщества.

Методы

Настоящее согласованное заключение основано на экспертном мнении членов рабочей группы, состоящей из 15 специалистов по лучевой диагностике заболеваний органов грудной клетки, 10 пульмонологов/реаниматологов (в том числе одного анестезиолога) и 1 патологоанатома, а также дополнительных экспертов в области неотложной медицины, санитарно-эпидемического режима и лабораторной диагностики. В состав группы входили лица из Соединенных Штатов Америки, Италии, Китая, Германии, Франции, Великобритании, Нидерландов, Южной Кореи, Канады и Японии, представляющие 9 из 15 стран с наибольшим числом подтвержденных случаев COVID-19, зарегистрированных во всем мире на момент 1 апреля 2020 года (2). Рабочая группа имела опыт ведения пациентов в периоды локальной вирусной амплификации и ограничений критических ресурсов в городе Ухань, в Китае, в Северной Италии и Нью-Йорке.

Подкомитетом, состоящим из пяти рентгенологов, четырех пульмонологов/реаниматологов (в том числе одного анестезиолога) и одного врача-специалиста по неотложной медицине, выявлены и итеративно разработаны три сценария, которые иллюстрируют связанную с визуализирующими методами исследования необходимость выбора, возникающую при распространенных вариантах клинической картины и наличии различных факторов риска, общественных условий и ограничений ресурсов. Данные сценарии включали 11 четко выраженных узлов, в которых Методы визуализации потенциально обеспечивают практически важную клиническую информацию (**Рисунки 1, 2, 3**), с тремя установленными дополнительными ситуациями, в которых также часто обсуждают Методы визуализации (**Рисунок 4**). Вся группа собиралась во время одной сессии, осуществленной в прямом эфире с помощью аудио- и видеоинтерфейса (Zoom Video Communications, Сан-Хосе, Калифорния). Три сценария и три дополнительные ситуации были представлены, обсуждены и усовершенствованы. Рабочей группой экспертов анонимно и независимо друг от друга дана оценка уместности осуществления визуализации посредством рентгенографии органов грудной клетки (рентгенографии ОГК) или КТ по пятибалльной шкале в каждой из перечисленных точек принятия решений. Согласие на проведение исследования (направления рекомендации) не менее 70% признавалось консенсусом. Сценарии предназначены для подкрепления принятия решений только при ведении взрослых пациентов. Дети, у которых, как правило, не встречаются тяжелые формы инфекции (15), заслуживают отдельного рассмотрения, в частности в отношении использования связанных с излучением процедур, и выходят за рамки вопросов, рассматриваемых в настоящем документе.

Окончательный документ подкреплен всесторонним информационным поиском относящихся к изучаемой теме статей. При использовании в поиске терминов «(коронавирус ИЛИ COVID ИЛИ SARS-CoV ИЛИ *nCoV*) И (КТ ИЛИ Компьютерная томография ИЛИ Radio*(луч.) ИЛИ Imag* (визуализ.))» было обнаружено, в общей сложности, 137 англоязычных статей, опубликованных в интервал времени между 1 декабря 2019 года и 23 марта 2020 года. Каждая статья была оценена на предмет соответствия изучаемой теме основной цели исследования, а также был составлен краткий обзор основных результатов соответствующих статей.

Использование визуализирующих методов исследования при COVID-19

Ценность визуализирующих методов исследования связана с получением результатов, являющихся клинически важными с практической точки зрения, либо в отношении установления диагноза, либо в отношении определения стратегии ведения, сортировки или лечения. Эта значимость сокращается за счет затрат, которые определяются риском лучевой нагрузки на пациента, риском передачи COVID-19 неинфицированным медицинским работникам и другим пациентам, потреблением СИЗ, а также необходимостью обработки и простоя кабинетов лучевой диагностики в условиях ограниченных ресурсов. На этой основе было рассмотрено надлежащее использование визуализирующих методов исследования в рамках каждого сценария.

Это заключение сосредоточено исключительно на использовании рентгенографии органов грудной клетки (рентгенографии ОГК) и компьютерной томографии органов грудной клетки (КТ). Несмотря на то, что, учитывая склонность к локализации поражения при данном заболевании в субплевральных областях, ультразвуковое исследование предлагалось в качестве потенциального инструмента сортировки и диагностики при COVID-19, на данный момент имеется ограниченный опыт применения этого метода (16), а также существуют проблемы противоэпидемических мероприятий.

Рентгенография ОГК не обладает чувствительностью при легких или ранних формах инфекции COVID-19 (17). Тем не менее, учитывая относительное значение рентгенографии ОГК или КТ в выявлении вирусной пневмонии, опыт в различных условиях сильно отличается в зависимости от общественных норм и инструкций органов здравоохранения. Когда пациентов стимулируют обращаться к врачу на ранних этапах течения заболевания, как это было в городе Ухань, в Китае, рентгенография ОГК имеет небольшое значение. Более высокая чувствительность КТ в отношении ранних изменений, характерных для пневмонии, более актуальна в условиях подхода общественного здравоохранения, требующего изоляции всех инфицированных пациентов при обстоятельствах, когда достоверность тестирования на COVID-19 ограничена, а сроки выполнения длительны (4). В противоположность этому, в Нью-Йорке, где пациентам рекомендовали оставаться дома, если у них не наблюдались выраженные симптомы, рентгенография ОГК на момент обращения за помощью зачастую была с отклонениями от нормы. Портативность оборудования с визуализирующими исследованиями, выполняемыми в боксе инфицированного пациента, является еще одним фактором, который может благоприятствовать применению рентгенографии ОГК в определенных группах населения, эффективно устраняя риск передачи COVID-19 по маршруту транспортировки к КТ-сканнеру и внутри кабинета, в котором установлен КТ-сканнер, особенно в условиях недостатка СИЗ. У госпитализированных пациентов рентгенография ОГК может быть полезна для оценки прогрессирования и установления альтернативных диагнозов, например долевой пневмонии, предполагающей бактериальную суперинфекцию, пневмоторакса и плеврального выпота.

КТ более чувствительна в отношении ранних этапов паренхиматозных заболеваний легких, прогрессирования заболевания и установления альтернативных диагнозов, в том числе острой сердечной недостаточности вследствие повреждения миокарда COVID-19 (18), а при внутривенном введении контрастного вещества – тромбоэмболии легочной артерии. Эффективное использование перечисленных превосходных возможностей зависит от доступности КТ-оборудования, особенно принимая во внимание возможное уменьшение доступности КТ-сканнера из-за дополнительного времени, требующегося для очищения и дезинфекции оборудования после проведения визуализирующего исследования у пациента с подозрением на COVID-19. Некоторые центры полагаются на улучшение отображения результатов в отношении COVID-19 при КТ по сравнению с рентгенографией ОГК (19), а также их связь с клиническим ухудшением для определения, куда направить пациента: домой, госпитализировать в стационар либо в

подразделение интенсивной терапии. Признавая расхождение между картиной в местных медицинских учреждениях и доступностью ресурсов, важно с самого начала заявить о том, что сценарии определяют использование визуализирующих методов, но не четко разделяют относительную ценность рентгенографии ОГК по сравнению с КТ. В конечном счете, выбор визуализирующего метода исследования остается на усмотрение клинических бригад в месте оказания медицинской помощи с учетом различных особенностей рентгенографии ОГК и КТ, местных ресурсов и экспертизы.

Краткий обзор клинических сценариев

Сценарии применимы только к больным с признаками, соответствующими инфекции COVID-19. Тяжесть заболевания органов дыхания и претестовая вероятность инфекции COVID-19 указана для каждого сценария с дополнительными основными факторами, которые необходимо учитывать, в том числе наличием факторов риска прогрессирования заболевания, фактическими данными о прогрессировании заболевания, а также присутствием значимых ограничений критических ресурсов (**Таблица 1**). Сценарии различаются при легком течении заболевания органов дыхания и при среднетяжелом и тяжелом течении заболевания органов дыхания на основании отсутствия либо наличия значимого нарушения функции легких, либо их повреждения. Претестовая вероятность определяется фоновой распространенностью инфекции и может быть оценена на основании наблюдаемых моделей передачи: низкая при спорадической передаче; средняя при кластерной передаче и высокая при передаче внутри сообщества (20). Индивидуальная претестовая вероятность дополнительно модифицируется, если известно о контакте с больным с подтвержденным COVID-19 (21). Для медицинских работников CDC подразделили связанную с оказанием медицинской помощи экспозицию на группы низкого, среднего и высокого риска (22). В отделении лучевой диагностики кратковременное (несколько минут или меньше) незащищенное взаимодействие с пациентом COVID-19, так же как и длительный тесный контакт использующего СИЗ медицинского работника с инфицированным пациентом в маске, отнесен к низкому риску экспозиции (21, 22). Факторы риска неблагоприятных исходов у пациентов с инфекцией COVID-19 рассматриваются отдельно от претестовой вероятности с общими факторами риска, включающими возраст > 65 лет, сердечно-сосудистые заболевания, сахарный диабет, хронические заболевания органов дыхания, артериальную гипертензию, а также иммунодефицит (23). Определение высокого риска прогрессирования COVID-19 у пациента необязательно зависит от какого-либо отдельного фактора риска, а скорее является результатом клинической оценки, основанной на сочетании лежащих в основе сопутствующих заболеваний и общего состояния здоровья, что свидетельствует о более высоком уровне клинической настороженности. Где это уместно, варианты ведения, основанные на факторах риска прогрессирования заболевания, четко указаны, как в Сценарии 1. Описания всех клинических сценариев начинаются с характеристики статуса по COVID-19, основанного на наличии результатов лабораторного исследования.

Сценарий 1: Легкие проявления COVID-19

Первый сценарий (**Рисунок 1**) касается пациентов, которые обратились для обследования в амбулаторную клинику или прибегли к телемедицине, с легкими проявлениями со стороны органов дыхания, соответствующими инфекции COVID-19, с любой претестовой вероятностью инфицирования COVID-19 и в условиях отсутствия значимых ограничений критических ресурсов. Если результаты исследования на COVID-19 недоступны, пациенты со средней или высокой претестовой вероятностью должны изначально вестись, как если бы результаты исследования на COVID-19 у них были положительными, в то время как пациентов с низкой претестовой вероятностью изначально следует вести как людей с отрицательным результатом теста на COVID-19. Методы визуализации рекомендуются для пациентов с наличием факторов риска прогрессирования COVID-19 и либо положительного результата исследования на COVID-19, либо средней или высокой претестовой вероятности в отсутствие обследования на COVID-19 (**Рисунок 1, В1**). Методы визуализации предоставляют исходные данные для будущего сравнения, могут выявить проявления значимой сопутствующей патологии у пациента с факторами риска прогрессирования заболевания (**Таблица 1**), а также могут повлиять на интенсивность мониторинга в отношении клинического ухудшения. Методы визуализации не рекомендуются для пациентов с легкими проявлениями инфекции с

положительными результатами теста на COVID-19 без сопутствующих факторов риска прогрессирования заболевания или для пациентов с легкими проявлениями заболевания с отрицательными результатами исследования на COVID-19 (**Рисунок 1, В2 и В3**). Рабочая группа сочла, что диагностическая значимость визуализирующих методов исследования в таких обстоятельствах будет крайне низкой, и что самостоятельный контроль в отношении клинического ухудшения будет безопасной мерой для большинства пациентов. Независимо от результатов исследования на COVID-19 и факторов риска, Методы визуализации рекомендованы для больных с легкими клиническими проявлениями, у которых в дальнейшем развивается клиническое ухудшение (**Рисунок 1, В4 и В5**). При отсутствии клинического ухудшения ведение таких пациентов включает в себя поддержку и изоляцию больных с положительными результатами исследования на COVID-19 либо пациентов со средней или высокой претестовой вероятностью без доступных результатов теста на COVID-19.

Несмотря на то, что этот сценарий отдельно не рассматривает случаи наличия значимых ограничений ресурсов, у пациентов с легкими проявлениями COVID-19 Методы визуализации не играют никакой роли.

Сценарий 2: Среднетяжелые или тяжелые проявления COVID-19

Второй сценарий (**Рисунок 2**) касается пациентов, обратившихся со среднетяжелыми или тяжелыми проявлениями, соответствующими инфекции COVID-19, с любой претестовой вероятностью инфицирования COVID-19 и в условиях отсутствия значимых ограничений критических ресурсов. Различные оценки были получены в отношении пациентов с положительным результатом исследования на COVID-19 и пациентов с отрицательным результатом теста на COVID-19 или больных, для которых результаты тестирования на COVID-19 недоступны (**Рисунок 2, В6 и В7**). Методы визуализации рекомендуются независимо от результатов теста на COVID-19 или их доступности, учитывая роль визуализирующих методов исследования в обоих случаях.

Для больных с положительным результатом исследования на COVID-19 Методы визуализации устанавливают исходное состояние легких и выявляют лежащие в основе отклонения от нормы со стороны сердца и легких, которые могут внести вклад в стратификацию риска клинического ухудшения. В случае клинического ухудшения, методы визуализации снова рекомендованы для оценки прогрессирования COVID-19 или вторичной сердечно-легочной патологии, например тромбоэмболии легочной артерии, суперинфекции в виде бактериальной пневмонии или сердечной недостаточности, которая потенциально может быть вторичной по отношению к обусловленному COVID-19 повреждению миокарда (**Рисунок 2, В8**).

Для пациентов с отрицательными результатами исследования на COVID-19 либо для любых пациентов, у которых исследование не выполнялось, Методы визуализации могут выявить альтернативные диагнозы, объясняющие клинические проявления у пациента, что укажет на направление медицинской помощи больному в соответствии с существующими клиническими рекомендациями или стандартами клинической практики. Если не установлен альтернативный диагноз либо получены изображения, свидетельствующие о наличии признаков инфекции COVID-19, дальнейшая клиническая оценка будет зависеть от претестовой вероятности инфицирования COVID-19 и доступности теста на COVID-19. Ложноотрицательные результаты тестирования на COVID-19 более распространены в условиях высокой претестовой вероятности, и исходя из этого, если возможно, рекомендуется проведение повторных исследований на COVID-19. В зависимости от результатов визуализирующих методов могут проводиться другие исследования.

Сценарий 3: Среднетяжелые или тяжелые проявления COVID-19 в условиях ограниченных ресурсов

Третий сценарий (**Рисунок 3**) касается пациентов, у которых наблюдаются среднетяжелые или тяжелые проявлениями, соответствующие инфекции COVID-19, в условиях высокого общественного бремени заболевания и ограничений критических ресурсов, что отмечалось в городе Ухань, в Китае, в регионах Италии и Испании, а также в Нью-Йорке. Вследствие того, что медицинский персонал и учреждения здравоохранения могут быть перегружены высоким потоком поступающих новых пациентов, а ресурсы оказания помощи в рамках интенсивной терапии ограничены, экстренное принятие решений и медицинская сортировка имеют первостепенное значение. На момент написания данного доклада время получения результатов тестов на COVID-19 варьировало от 6 до более 48 часов, при этом в большинстве центров ожидали результатов, минимум, 12 часов. Это непрактично длительный период времени, чтобы рассматривать возможность медицинской сортировки для госпитализации на ограниченное число больничных коек и аппаратов искусственной вентиляции легких. Тем не менее, ожидается, что быстрые тесты на COVID-19 с возможностью выполнения у постели больного (PoC) будут выпущены для применения в условиях клинической практики в первую неделю апреля 2020 года, обеспечивая рутинное время выполнения теста менее одного часа и, возможно даже, всего 5 минут (24-27). Несмотря на то, что первоначальная доступность и возможности обработки образцов тестирования PoC COVID-19, как ожидается, будут ограничены, со временем они должны увеличиться.

Третий сценарий сначала рассматривает потенциальную доступность тестирования PoC COVID-19. Методы визуализации рекомендованы, когда тестирование PoC COVID-19 доступно и является положительным (**Рисунок 3, B9**) по тем же причинам, которые описаны для Сценария 2. На основании результатов визуализирующих методов исследования и клинических особенностей далее пациенты получают поддержку и у них осуществляется мониторинг с требующимся согласно клинической картине уровнем интенсивности. Проведение визуализирующих исследований снова показано в случаях, если у пациентов в дальнейшем наблюдается клиническое ухудшение (**Рисунок 3, B11**).

Методы визуализации рекомендованы для поддержания более быстрой сортировки пациентов в условиях ограниченных ресурсов, когда тестирование PoC COVID-19 недоступно или его результаты отрицательны (**Рисунок 3, B10**). Методы визуализации могут выявить признаки COVID-19, которые в рамках данного сценария могут быть учтены для установления предварительного диагноза COVID-19 с целью медицинской сортировки и связанных с ней решений относительно места размещения, санитарно-эпидемического режима, а также клинического ведения. В условиях такой высокой претестовой вероятности, как описано для Сценария 2, возможность ложноотрицательных результатов тестирования на COVID-19 создает обстоятельства, в которых диагноз COVID-19 можно предполагать, уже когда результаты визуализирующих методов убедительно свидетельствуют о наличии COVID-19, несмотря на отрицательные результаты исследования на COVID-19. Данные руководящие принципы отличаются от других опубликованных рекомендаций, в которых не рекомендуется использование визуализирующих методов исследования для постановки первоначального диагноза COVID-19 (28), однако они подкреплены непосредственным опытом членов рабочей группы, оказывающих медицинскую помощь в условиях, описанных в этом сценарии. Соотношение между тяжестью и сортировкой может нуждаться в изменчивости в зависимости от ресурсов и загруженности. Когда с помощью визуализирующих методов выявляется альтернативный COVID-19 диагноз, ведение больного базируется на установленных рекомендациях или стандартах клинической практики.

Дополнительные ключевые вопросы:

Проведение ежедневной рентгенографии органов грудной клетки не показано у стабильных интубированных пациентов с COVID-19 (B12)

Многочисленные исследования показали отсутствие различий в значимых исходах (смертность, продолжительность пребывания в стационаре, а также количество дней на искусственной вентиляции легких) у больных, находящихся в отделении интенсивной терапии, у которых рентгенография выполняется по требованию, по сравнению с теми, у которых исследование предусмотрено ежедневным рутинным протоколом (29-32). Избегание дополнительных бесполезных визуализирующих исследований особенно важно в популяции пациентов с COVID-19 для минимизации воздействия риска на рентгенологов и сохранения СИЗ.

Выполнение КТ показано у пациентов, у которых после разрешения COVID-19 имеются функциональные нарушения и/или гипоксемия (B13)

Учитывая недавнее появление вируса SARS-CoV2 в качестве человеческого патогена, не существует длительных исследований последующего наблюдения у выживших. Посмертная оценка у отдельных больных, погибших от тяжелой инфекции COVID-19, продемонстрировала патологические изменения, соответствующие диффузному альвеолярному повреждению, схожие с ранее обнаруживаемыми нарушениями, описываемыми при тяжелом остром респираторном синдроме (ТОРС) и ближневосточном респираторном синдроме (MERS) (33). Пациентам с функциональными нарушениями после выздоровления от COVID-19 следует провести визуализирующие исследования с целью дифференциальной диагностики между ожидаемыми морфологическими отклонениями от нормы – последствиями инфекции, механической вентиляции или обоих воздействий, и другими, отличными и потенциально излечимыми процессами.

Тестирование на COVID-19 показано у пациентов, у которых случайным образом при КТ обнаружены типичные признаки COVID-19. (B14)

Хотя КТ-признаки инфекции COVID-19 неспецифичны, их присутствие у бессимптомных пациентов с отсутствием или легкими проявлениями со стороны органов дыхания имеет значение в условиях передачи внутри сообщества, особенно если отсутствует более подходящий альтернативный диагноз. Бессимптомное носительство COVID-19, по оценкам, составляет 17,9 - 33,3% всех случаев инфекции (34, 35). Бессимптомная инфекция с убедительными КТ-признаками в легких регистрировалась у обследованных пассажиров круизного лайнера (11). Считается, что наличие неустановленных случаев инфицирования и форм с легкими симптомами или бессимптомных лиц может способствовать быстрому географическому распространению SARS-CoV2 (9). Тестирование методом ПЦР-ОТ в рамках данного сценария важно для потенциального выявления скрытой инфекции и ограничения дальнейшего распространения как внутри сообщества, так и в среде, где пациенту оказывается медицинская помощь. В областях с высокой распространенностью дополнительный вопрос заключается в том, следует ли с целью исключения скрытой инфекции перед оперативными вмешательствами или интенсивной иммуносупрессивной терапией использовать в качестве инструмента скрининга КТ в качестве отдельного метода либо в дополнение к ПЦР-ОТ.

Оценки экспертной рабочей группы представлены на **Рисунке 4**, а краткий обзор всех рекомендаций приводится в **Таблице 2**.

Дополнительные источники

В целях интерпретации изображений и составления отчетов, читатели могут обратиться к недавно опубликованному систематическому обзору признаков COVID-19 при визуализирующих методах исследования (36), а также к согласительному документу нескольких медицинских обществ по составлению отчетов о результатах КТ органов грудной клетки, связанных с COVID-19 (37). В качестве помощи в улучшении осведомленности рентгенологов и пульмонологов с проявлениями на КТ COVID-19 мы предоставляем следующую ссылку (<https://www.fleischner-covid19.org>) на интернет-сайт Флейшнеровского Общества, где находится образовательный архив с подтвержденными случаями COVID-19.

Заключение

Цель настоящего документа предоставить врачам рекомендации по использованию визуализирующих методов исследования органов грудной клетки в самых различных условиях здравоохранения. Он представляет собой коллективное мнение и точку зрения экспертов по лучевой диагностике заболеваний органов грудной клетки, пульмонологов, реаниматологов, специалистов в области неотложной медицины, лабораторной диагностики и санитарно-эпидемиологического контроля, практикующих в 10 странах, в которых отмечается наибольшее во всем мире бремя COVID-19. Также документ представляет собой мнение на настоящий момент времени в условиях высокодинамичной среды, в которой региональная эпидемическая обстановка и доступность критических ресурсов для борьбы с этими эпидемиями ежедневно меняются. Доказательная база, поддерживающая представленные сценарии использования визуализирующих методов исследования, скудна и рекомендации, приведенные в настоящем документе, могут подвергаться уточнениям, вносимым на основании тщательных научных исследований, отражающим нюансы интерпретации изображений, которые могут вести к получению информации о прогнозе и направлении принятия решений. На момент написания данного доклада не подтверждено наличия терапии, меняющей течение COVID-19, не существует лечения, и нет вакцины для профилактики заболевания. Как только будут разработаны эффективные методы лечения, Методы визуализации органов грудной клетки могут приобрести новые роли, определяя ответ на терапию или характеризуя пациентов в отношении вероятности ответа на новую терапию.

Литература

Таблица 1. Определения и критерии основных компонентов распространенных клинических сценариев

Определения и критерии основных компонентов распространенных клинических сценариев
Тяжесть заболевания органов дыхания
<ul style="list-style-type: none"> <input type="checkbox"/> Легкая: Нет признаков значимого нарушения функции легких или их повреждения (например, отсутствие гипоксемии, легкая одышка или ее отсутствие) <input type="checkbox"/> Среднетяжелая или тяжелая: Признаки значимого нарушения функции легких или их повреждения (например, гипоксемия, среднетяжелая или тяжелая одышка)
Претестовая вероятность
<ul style="list-style-type: none"> <input type="checkbox"/> На основании фоновой распространенности заболевания по оценкам наблюдаемой модели передачи инфекции. Может быть дополнительно изменена с учетом индивидуального риска воздействия вируса. Подразделяется на: <ul style="list-style-type: none"> <input type="radio"/> Низкую: Спорадическая передача <input type="radio"/> Среднюю: Кластерная передача <input type="radio"/> Высокую: Передача внутри сообщества
Факторы риска прогрессирования заболевания
<ul style="list-style-type: none"> <input type="checkbox"/> Присутствуют: Клиническая оценка с учетом сочетания возраста > 65 лет и наличия сопутствующих заболеваний (например, сердечно-сосудистых, сахарного диабета, хронических респираторных заболеваний, артериальной гипертензии, иммунодефицита) <input type="checkbox"/> Отсутствуют: Определяется отсутствием факторов риска прогрессирования заболевания
Прогрессирование заболевания
<ul style="list-style-type: none"> <input type="checkbox"/> Прогрессирование заболевания легкого течения до среднетяжелого или тяжелого заболевания в соответствии с определением выше. <input type="checkbox"/> Прогрессирование среднетяжелого или тяжелого заболевания с ухудшением объективных показателей гипоксемии.
Ограниченность ресурсов
<ul style="list-style-type: none"> <input type="checkbox"/> Ограниченная доступность персонала, средств индивидуальной защиты, возможности тестирования на COVID-19 (в том числе доступность палочек с ватным тампоном, реагентов либо персонала), больничных коек и/или аппаратов искусственной вентиляции легких с необходимостью быстрой сортировки пациентов.

Таблица 2. Краткий обзор рекомендаций по визуализирующим методам исследования

Краткий обзор рекомендаций по визуализирующим методам исследования
Основные рекомендации
<ul style="list-style-type: none"><input type="checkbox"/> Методы визуализации обычно не показаны в качестве скрининговых исследований на COVID-19 у лиц без симптомов заболевания<input type="checkbox"/> Методы визуализации не показаны у пациентов с легкими проявлениями COVID-19, кроме случаев с риском прогрессирования заболевания (Сценарий 1)<input type="checkbox"/> Методы визуализации показаны пациентам со среднетяжелыми или тяжелыми проявлениями COVID-19 независимо от результатов теста на COVID-19 (Сценарии 2 и 3)<input type="checkbox"/> Методы визуализации показаны пациентам с COVID-19 и с признаками ухудшения функции дыхания (Сценарии 1, 2 и 3)<input type="checkbox"/> В условиях ограничения ресурсов, в которых ограничена доступность КТ, выполнение рентгенографии ОГК может быть предпочтительным для пациентов с COVID-19, если только признаки ухудшения функции дыхания не требуют проведения КТ (Сценарии 2 и 3)
Дополнительные рекомендации
<ul style="list-style-type: none"><input type="checkbox"/> Проведение ежедневной рентгенографии органов грудной клетки не показано у стабильных интубированных пациентов с COVID-19<input type="checkbox"/> Выполнение КТ показано у пациентов, у которых после разрешения COVID-19 имеются функциональные нарушения и/или гипоксемия<input type="checkbox"/> Тестирование на COVID-19 показано у пациентов, у которых случайным образом при КТ обнаружены типичные признаки COVID-19

Сценарий 1

Легкие проявления, соответствующие COVID-19

Любая претестовая вероятность инфекции COVID-19

Отсутствуют значимые ограничения ресурсов

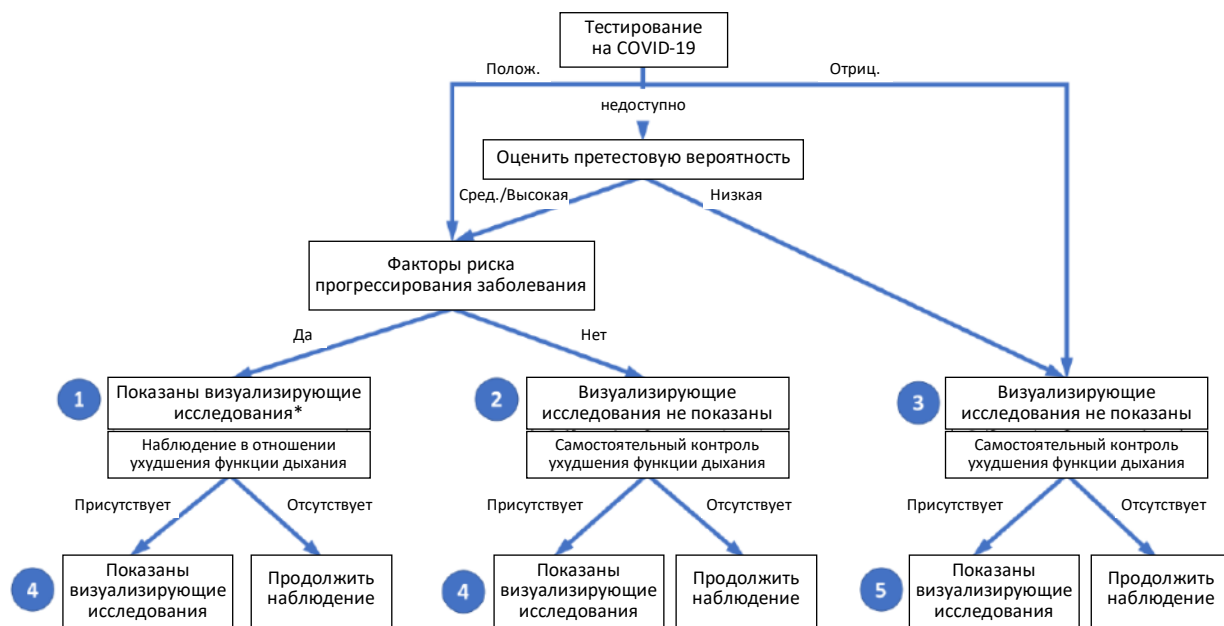


Рисунок 1: Первый из трех клинических сценариев, представленный рабочей группе экспертов, с окончательными рекомендациями. Легкие проявления обозначают отсутствие существенных нарушений функции легких или их повреждение. Претестовая вероятность основана на фоновой распространенности заболевания и может дополнительно изменяться в зависимости от индивидуального риска воздействия вируса. Отсутствие ограничений ресурсов соответствует достаточной доступности персонала, средств индивидуальной защиты, тестов на COVID-19, больничных койко-мест, и/или аппаратов искусственной вентиляции легких с необходимостью быстрой сортировки пациентов. Числа в голубых кругах указывают на ключевые вопросы, упомянутые в тексте, представленные на Рисунке 4. Контекстуальные детали и рассуждения в отношении визуализирующих исследований с помощью рентгенографии ОГК (рентгенографии органов грудной клетки) в сравнении с КТ (компьютерной томографией) представлены в тексте. (Полож. = положительный, Отриц. = отрицательный, Сред. = средняя). [Несмотря на то, что случаи наличия значимых ограничений ресурсов не рассматриваются данным сценарием и не отображены на рисунке, у пациентов с легкими проявлениями COVID-19 Методы визуализации не играют никакой роли].

Сценарий 2

Среднетяжелые или тяжелые проявления, соответствующие COVID-19

Любая претестовая вероятность инфекции COVID-19

Отсутствуют значимые ограничения ресурсов

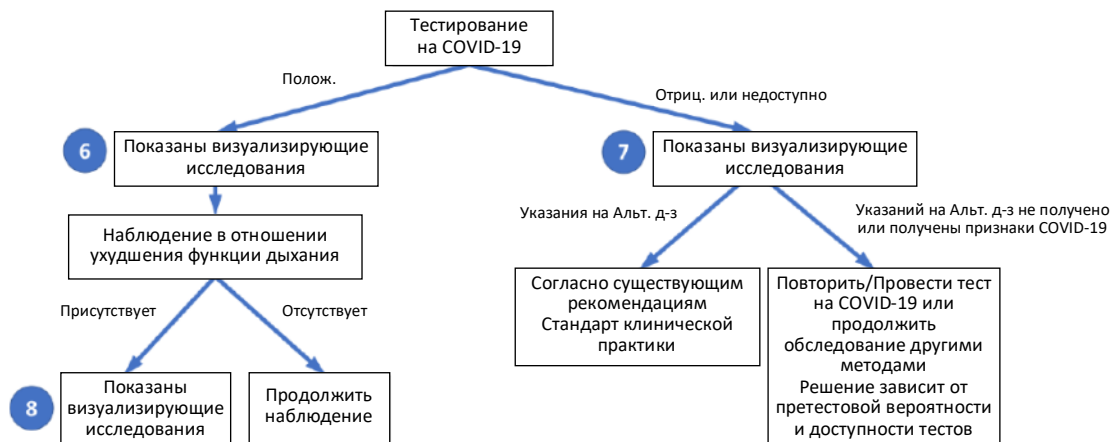


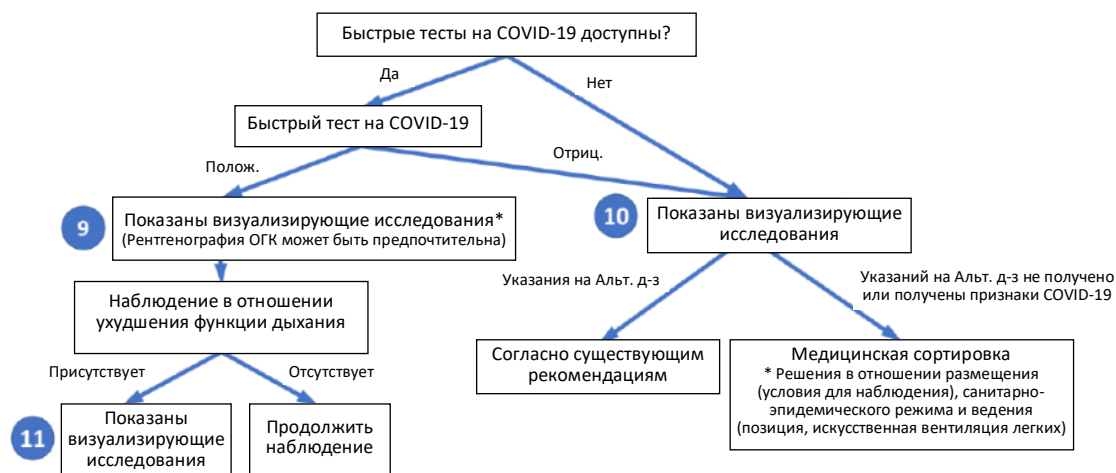
Рисунок 2: Второй из трех клинических сценариев, представленный рабочей группой экспертов, с окончательными рекомендациями. Среднетяжелые или тяжелые проявления обозначают признаки значимых нарушений функции легких или их повреждения. Претестовая вероятность основана на фоновой распространенности заболевания и может дополнительно изменяться в зависимости от индивидуального риска воздействия вируса. Отсутствие ограничений ресурсов соответствует достаточной доступности персонала, средств индивидуальной защиты, тестов на COVID-19, больничных койко-мест, и/или аппаратов искусственной вентиляции легких с необходимостью быстрой сортировки пациентов. Числа в голубых кругах указывают на ключевые вопросы, упомянутые в тексте, представленные на Рисунке 4. Контекстуальные детали и рассуждения в отношении визуализирующих исследований с помощью рентгенографии ОГК (рентгенографии органов грудной клетки) в сравнении с КТ (компьютерной томографией) представлены в тексте. (Полож. = положительный, Отриц. = отрицательный, Альт. д-з = альтернативный диагноз).

Сценарий 3

Среднетяжелые или тяжелые проявления, соответствующие COVID-19

Высокая претестовая вероятность инфекции COVID-19

Ограниченные ресурсы (Необходимость экстренной сортировки пациентов вследствие нехватки ресурсов – койко-мест, аппаратов искусственной вентиляции легких, медицинского персонала, СИЗ, тестов на COVID-19)



* Меньший приоритет в случае острого ограничения ресурсов, относится к 10 или 11.

Рисунок 3: Третий из трех клинических сценариев, представленный рабочей группой экспертов, с окончательными рекомендациями. Среднетяжелые или тяжелые проявления обозначают признаки значимых нарушений функции легких или их повреждения. Высокая претестовая вероятность основана на высокой фоновой распространенности заболевания, связанной с передачей внутри сообщества. Быстрые тесты на COVID-19 представляют собой тесты с возможностью выполнения у постели больного со временем выполнения теста менее одного часа. Числа в голубых кругах указывают на ключевые вопросы, упомянутые в тексте, представленные на Рисунке 4. Контекстуальные детали и рассуждения в отношении визуализирующих исследований с помощью рентгенографии ОГК (рентгенографии органов грудной клетки) в сравнении с КТ (компьютерной томографией) представлены в тексте. (Полож. = положительный, Отриц. = отрицательный, Альт. д-з = альтернативный диагноз).

Ключевые вопросы		Относительная доля членов комитета	Резюме
1	Показаны ли визуализирующие исследования у пациента с легкими проявлениями, положительным результатом теста на COVID-19 и наличием факторов риска прогрессирования заболевания?		71% «за»
2	Показаны ли визуализирующие исследования у пациента с легкими проявлениями, положительным результатом теста на COVID-19 и отсутствием факторов риска прогрессирования заболевания?		77% «против»
3	Показаны ли визуализирующие исследования у пациента с легкими проявлениями, соответствующими COVID-19, и отрицательным результатом теста на COVID-19?		88% «против»
4	Показаны ли визуализирующие исследования у пациента с положительным результатом теста на COVID-19 и легкими проявлениями, у которого впоследствии отмечено клиническое ухудшение?		96% «за»
5	Показаны ли визуализирующие исследования у пациента с отрицательным результатом теста на COVID-19 и легкими проявлениями, у которого впоследствии отмечено клиническое ухудшение?		96% «за»
6	Показаны ли визуализирующие исследования у госпитализированного пациента со среднетяжелыми или тяжелыми проявлениями и положительным результатом теста на COVID-19?		92% «за»
7	Показаны ли визуализирующие исследования у госпитализированного пациента со среднетяжелыми или тяжелыми проявлениями, соответствующими COVID-19, и отрицательным результатом теста на COVID-19?		100% «за»
8	Показаны ли визуализирующие исследования у госпитализированного пациента со среднетяжелыми или тяжелыми проявлениями и положительным результатом теста на COVID-19, у которого впоследствии отмечено клиническое ухудшение?		93% «за»
9	В условиях ограниченных ресурсов показаны ли визуализирующие исследования у пациента, у которого наблюдаются среднетяжелые или тяжелые проявления, с положительным результатом теста на COVID-19?		76% «за»
10	В условиях ограниченных ресурсов с недоступными PoC COVID-19 показаны ли визуализирующие исследования при медицинской сортировке пациентов, обратившихся в кабинет неотложной помощи со среднетяжелыми или тяжелыми проявлениями, соответствующими COVID-19?		89% «за»
11	В условиях ограниченных ресурсов показаны ли визуализирующие исследования у госпитализированного пациента с положительным результатом теста на COVID-19, у которого впоследствии отмечено клиническое ухудшение?		96% «за»
12	Показано ли ежедневное выполнение рентгенографии органов грудной клетки у стабильных интубированных пациентов с COVID-19?		83% «против»
13	Показано ли проведение КТ у пациентов, у которых наблюдаются остаточные функциональные нарушения и/или гипоксемия после разрешения COVID-19?		88% «за»
14	Показано ли тестирование на COVID-19 у пациентов, у которых при КТ случайно выявлены признаки, свидетельствующие о COVID-19?		100% «за»



Рисунок 4: Члены рабочей группы экспертов (всего n = 27) разработали 14 вопросов (цифры в левом столбце соответствуют номерам вопросов в тексте и на Рисунках 1-3), которые использовались для поддержки создания распространенных сценариев и рекомендаций, связанных с использованием визуализирующих методов исследования органов грудной клетки у пациентов с проявлениями COVID-19. Относительная доля от общего числа голосов членов рабочей группы по каждому вопросу представлена по 5-балльной шкале, а также в обобщающем столбце, который демонстрирует процентную долю проголосовавших за или против проведения визуализирующих исследований по каждому ключевому вопросу, за исключением тех членов, которые выразили нейтральную позицию или воздержались (1 член рабочей группы воздержался при ответе на вопросы 1 и 2).